



# Évaluation d'implants dentaires Trabecular Metal dans un modèle de péri-implantite sur des sujets canins

Suneel Battula, PhD, Jin Whan Lee, PhD, Savvas Papanicolaou, MS, Hai Bo Wen, PhD, Michael Collins, MS, MBA

Zimmer Dental Inc., Carlsbad, CA

Présentation à l'assemblée annuelle 2013 de l'Academy of Osseointegration

## 1 Contexte

L'ostéo-intégration (ou croissance osseuse externe) a été décrite par Brånemark et al comme le processus par lequel de l'os vivant forme des connexions structurelles et fonctionnelles avec un implant en titane mis en charge.<sup>1</sup> L'ostéo-incorporation est la combinaison de la croissance osseuse interne et externe qui a été démontrée par un implant dentaire en matériau Trabecular Metal (TM),<sup>2,3</sup> structure ostéoconductive d'aspect spongieuse présentant une porosité interconnectée. Des études antérieures menées avec des implants TM sur site cicatrisé sur des sujets canins ont montré une activité précoce de formation osseuse à l'intérieur des pores, ainsi que des niveaux d'ostéo-intégration et de stabilité comparables à ceux obtenus avec des implants filetés traditionnels dans un contexte de résultats cliniques probants.<sup>2</sup> L'objectif de l'étude était d'évaluer les résultats, par comparaison avec ceux des implants filetés conventionnels en titane (Ti), d'un implant dentaire assemblé avec un manchon au TM poreux dans un modèle expérimental de péri-implantite provoquée chez des sujets canins, en matière de réaction des tissus, d'histomorphométrie et de risque d'infection.

## 2 Matériaux et méthodes

Des implants dentaires de test (TM et Ti6Al4V) et de contrôle (Ti6Al4V) (4,1 mm x 13 mm, n=32) ont été placés bilatéralement dans les alvéoles d'extraction d'une prémolaire et d'une molaire choisies de façon aléatoire dans la mandibule de huit chiens (4 implants de test et 4 implants de contrôle par chien). Les alvéoles d'extraction ont été remplies de matériau de greffe osseuse (chips spongieux Puros®). 12 semaines après l'implantation, une péri-implantite a été induite par la mise en place de ligatures dans le groupe destiné à la péri-implantite (PI, 4 chiens), pendant que le groupe témoin (4 chiens) recevait un traitement prophylactique oral régulier. Les chiens du groupe PI n'ont bénéficié d'aucun traitement prophylactique oral. Les ligatures ont été placées dans la zone cervicale des implants et maintenues en place par une coiffe de cicatrisation. La profondeur du sondage (PD) a été mesurée pour le groupe à 24 semaines à 18 et 24 semaines, et pour le groupe à 38 semaines à 18, 24, 30 et 38 semaines.

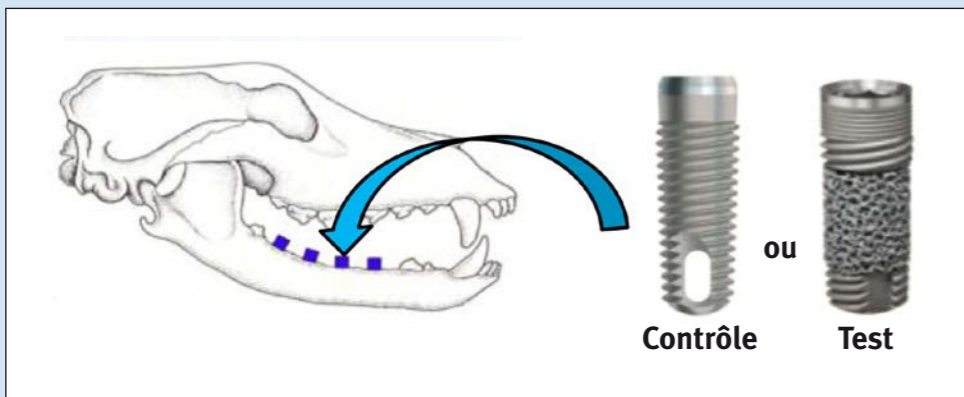


Figure 1: mise en place de l'implant dans un modèle canin.

©2013 Zimmer Dental Inc. Tous droits réservés. ZD1093FR, Rév. 04/13

Quatre chiens ont été euthanasiés 24 et 38 semaines après l'implantation. Les sections histologiques (une par chien), obtenues par nécropsie 24 et 38 semaines après la mise en place des implants (Figure 2), ont été colorées avec de la teinture de Sander-son afin d'évaluer le taux de contact os-implant (%BIC), la quantité d'os formé et les paramètres histopathologiques (inflammation aiguë et chronique, fibrose, évidence d'infection bactérienne et tissus mous en contact avec l'implant). Le %BIC a été mesuré sur toute la hauteur de l'implant, et la quantité totale d'os formé a été comparée, en raison des différences de géométrie des implants. Les effets du type d'implant sur les paramètres histomorphométrique et histopathologique, ainsi que la profondeur de sondage, ont été analysés statistiquement.

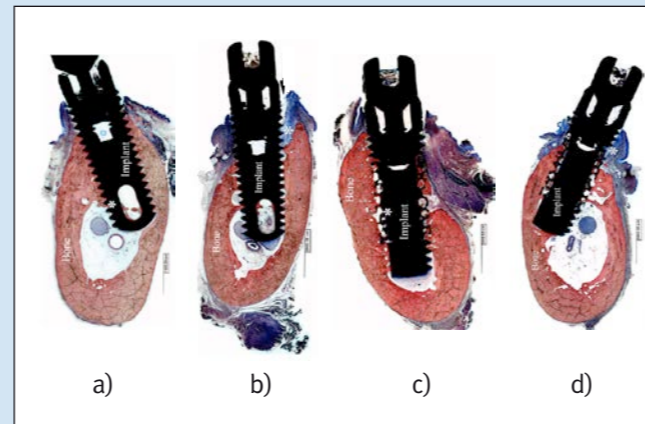


Figure 2: Sections histologiques du groupe à 38 semaines (a) Groupe témoin de contrôle (b) Groupe PI de contrôle (c) Groupe test témoin (d) Groupe test PI

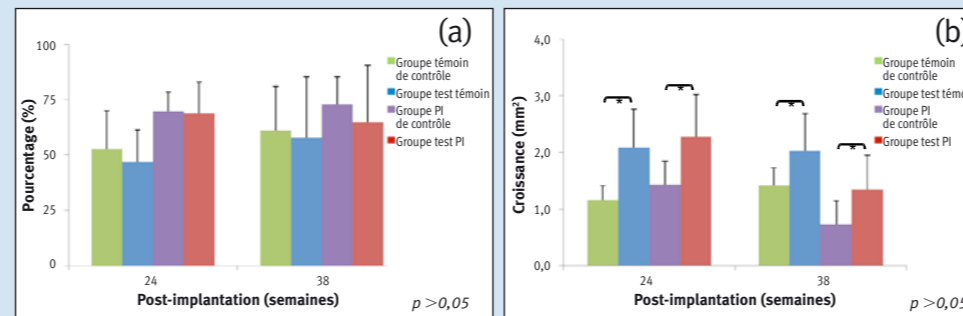


Figure 3: Comparaison des paramètres histomorphométriques mesurés pour différents systèmes d'implant (a) %BIC (b) quantité totale d'os formé.

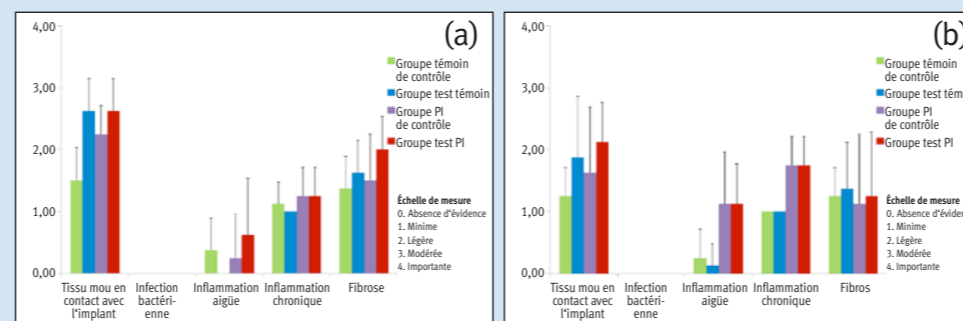


Figure 4: Comparaison des paramètres histopathologiques mesurés pour différents systèmes d'implant à (a) 24 semaines (b) 38 semaines

## 3 Résultats

Tous les implants ont survécu ; les implants du groupe de contrôle ont présenté une ostéo-intégration, et les implants du groupe de test ont montré une ostéo-incorporation sur les plans clinique et histologique. Tous les implants du groupe PI ont démontré une perte significative de tissu d'appui avec la progression de la péri-implantite, mais ils ont tous survécu (Figure 2). Pour les deux types d'implants, la profondeur de sondage (PD) du groupe témoin s'est avérée plus faible et statistiquement différente de celle du groupe PI, à la fois pour les groupes à 24 et 38 semaines. Pour le groupe d'étude à 38 semaines, la PD à 18 et 24 semaines était nettement différente de celles à 30 et 38 semaines, ce qui indique la progression de la péri-implantite. Les valeurs moyennes de contact os/implant (BIC) étaient respectivement de 52,7% et 62,9%, 69,6% et 71,3%, 46,9% et 56,2%, 68,9% et 64,8% pour les groupes de contrôle (témoin et PI) et de test (témoin et PI) à 24 et 38 semaines. Les valeurs de BIC ne présentent pas de différences statistiques entre les divers groupes pour les parties filetées en titane des implants (Figure 3). Avec les implants de test des deux groupes (témoin et PI), il a été détecté davantage d'os dans les zones filetée et poreuse sur toute la longueur de l'implant. Dans la région poreuse, les implants du groupe de test ont démontré une croissance osseuse moyenne de 28,4% et 36,33% contre 35,6% et 32,7% pour les groupes témoin et PI à 24 et 38 semaines respectivement. L'analyse histopathologique (Figure 4) montre une incidence minimale à légère d'inflammation aiguë et chronique, mais ne présente, dans l'ensemble des groupes, aucun signe d'infection bactérienne dans les tissus péri-implantaires ou dans les pores du TM. L'analyse indique également une fibrose légère à minimale et un contact modéré à minimal des tissus mous avec l'implant, aussi bien pour les implants dentaires de contrôle et de test.

## 4 Conclusion

Les découvertes histopathologiques et histomorphométriques de cette étude sur des sujets canins suggèrent que les implants dentaires TM présentent des résultats similaires à ceux des implants filetés conventionnels dans un environnement de péri-implantite provoqué expérimentalement, avec absence de signes d'infection bactérienne.

## 5 References

- 1 Brånemark PI, Hansson BO, Adell R, Breine U, Lindström J, Hallén O, Öhman A. Scand J Plast Reconstr Surg. 1977;111 (Suppl 16):1-132.
- 2 Kim D, Huja S, Larsen P, et. Al. Conference Proceeding of European Association for Osseointegration. Glasgow, UK, 2010
- 3 Bobyn JD, Stackpool G, Hacking SA et. al. J Bone Joint Surg Br. 1999; 81(5):907-914.

Remarque : Trabecular Metal™ est une marque commerciale de Zimmer, Inc.

