

Compêndio clínico do TSV[®]

Casos de sucesso em estabilidade e taxas de sobrevivência



ZIMMER BIOMET
Your progress. Our promise.



Índice

Estabilidade primária	4
Protocolo para osso tipo IV	4
Advancements in Soft-Bone Implant Stability Rosenlicht	
Carga imediata	5
Immediate Placement and Provisionalization of Implant-Supported, Single-Tooth Restorations: A Retrospective Study El-Chaar and Bettach	
Immediate Loading of Single-Tooth Restorations: One-Year Prospective Results Siddiqui et al.	6
Immediate and Early Loading of Hydrothermally Treated, Hydroxyapatite-Coated Dental Implants: 2-Year Results from a Prospective Clinical Study Simmons et al.	7
Torque de inserção do implante	8
Histologic and Biomechanical Evaluation of the Effects of Implant Insertion Torque on Peri-Implant Bone Healing Consolo et al.	
Estabilidade secundária	9
Contacto osso-implante	9
Bone-to-Implant Apposition with Machined and MTX [®] Microtextured Implant Surfaces in Human Sinus Grafts Trisi et al.	
Resultados da mandíbula e maxilar	10
Prospective Clinical Evaluation of 835 Multithreaded Tapered Screw-Vent [®] Implants: Results After Two Years of Functional Loading Khayat et al.	
Estabilidade na interface do pilar	11
Conexão Friction-Fit	11
The Evolution and Evaluation of an Interference-Fit Implant Interface Binon	
Resultados a longo prazo	12
Carga imediata	12
A 10-Year Restrospective Clinical Evaluation of Immediately Loaded Tapered Maxillary Implants Harel et al.	
Manutenção do nível ósseo	13
Long-Term Clinical Evaluation of Tapered Multi-threaded Implants: Results and Influences of Potential Risk Factors Ormianer and Palti	
Taxas de sobrevivência	14
The Use of Tapered Implants in the Maxillae of Periodontally Susceptible Patients: 10-Year Outcomes Ormianer and Palti	
Estudo de caso	15
Referências	16

Estabilidade primária

Protocolo para osso tipo IV

Advancements in Soft-Bone Implant Stability¹

Rosenlicht JL. West Indian Dent J 2002; 6: 2-7.

Objetivo

- Apresentar uma descrição geral de um implante cônico autorroscante que é incluído num procedimento cirúrgico patenteado concebido para melhorar a estabilidade inicial.

Métodos

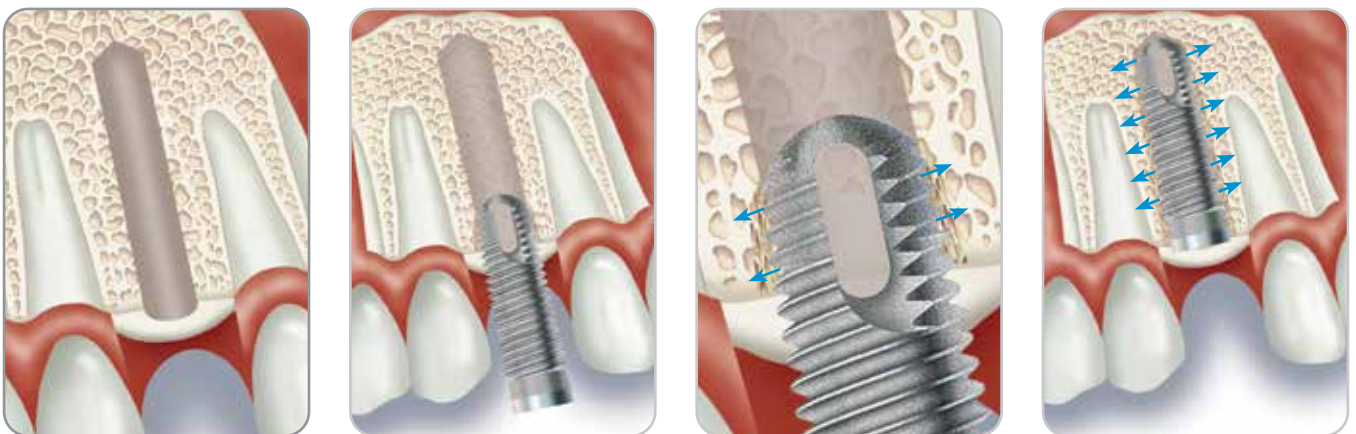
- Em 1991, o Departamento de Assuntos dos Veteranos dos EUA (US Department of Veterans Affairs, VA) lançou um estudo clínico prospetivo multicêntrico para determinar a influência do design dos implantes e da localização óssea no sucesso dos implantes a longo prazo.
- O estudo do VA foi constituído por mais de 800 pacientes e mais de 80 investigadores em 30 centros médicos do VA e duas faculdades de medicina dentária.
- Foram colocados 2795 implantes no total.

Resultados

- Os implantes Tapered Screw-Vent possuem três roscas externas independentes em espiral ascendente no corpo do implante, a um ângulo mais acentuado do que as roscas de implante convencionais.
- Quando totalmente montado, o componente de restauração forma uma "soldadura virtual a frio" com o implante.
- Em testes corporativos, o diâmetro mais pequeno dos implantes Tapered Screw-Vent (3,7 mm (D)) suportou 171,5 kg (378 lb) de força compressora a 30 graus e 2,78 Nm (24,6 pol-lb) de torque.

Conclusões

- O implante Tapered Screw-Vent possui múltiplas roscas e um protocolo cirúrgico para compressão de osso tipo IV durante o assento para uma melhor fixação mecânica.
- Para osso de maior densidade, foi concebida uma broca de acabamento adicional para melhorar o encaixe a nível do osso apical e proporcionar uma maior estabilidade.



Dado que o implante Tapered Screw-Vent assenta gradualmente no local recetor, o alargamento do diâmetro do corpo do implante comprime o osso tipo IV para aumentar a retenção mecânica na estabilidade inicial.¹

Carga imediata

Immediate Placement and Provisionalization of Implant-Supported, Single-Tooth Restorations: A Retrospective Study²

El Char E, Bettach R. Int J Periodontics Restorative Dent 2011; 31: 409-419.

Objetivo

- Reportar o resultado de um estudo retrospectivo em consultório privado, realizado para determinar a eficácia clínica da colocação imediata de implantes e provisionalização sem oclusão de implantes unitários colocados em cavidades de extração recentes, seguida pela carga oclusiva total e definitiva no prazo de 2 semanas após a colocação.

Métodos

- Foram colocados 206 implantes em cavidades de extração recentes utilizando uma técnica sem retalho, seguida pela provisionalização imediata com restaurações num único dente sem oclusão e restauração definitiva no prazo de 2 semanas.

Resultados

- Taxas de sucesso e sobrevivência cumulativas de 98,77% (follow-up com uma duração média de 23,1 meses).

Conclusões

- Dentro das limitações deste estudo, a colocação e restauração imediata dos implantes, seguidas pela carga definitiva no prazo de 2 semanas, obteve resultados comparáveis aos reportados historicamente em casos de colocação tardia dos implantes.

O implante Tapered Screw-Vent pode ser colocado imediatamente quando se consegue uma boa estabilidade primária e uma carga oclusal apropriada.³ (imagem de pilar de contorno Hex-Lock®)



Carga imediata

Immediate Loading of Single-Tooth Restorations: One-Year Prospective Results³

Siddiqui A, O'Neal R, Nummikoski P, Pituch D, Ochs M, Huber H, Chung W, Phillips K, Wang IC. J. Oral Implantol 2008; 34: 208-218.

Objetivo

- Este estudo avaliou prospectivamente a eficácia clínica da colocação de restauração num único dente suportada por implantes através de uma carga oclusiva total imediata.

Métodos

- Sessenta pacientes consecutivos (grupo com intenção de tratar) com 1 dente em falta entre 2 dentes intactos foram tratados com um total de 69 implantes.
- Na colocação, foram efetuados moldes finais e foram provisionalizados implantes com próteses sem oclusão.
- Foram aplicadas próteses definitivas 2 semanas depois.

Resultados

- Aos 12 meses, as taxas de sucesso cumulativas do implante foram de 98,55% (n=68/69) para o grupo com intenção de tratar e 98,04% (n=50/51) para o grupo tratado com o protocolo.
- Não foram observados eventos adversos significativos nem diferenças estatisticamente significativas entre os grupos de controlo experimental e histórico.

Conclusões

- A carga oclusiva total imediata de restaurações de dente único foi realizada em segurança em pacientes selecionados quando se alcançou uma boa estabilidade primária e uma carga oclusal apropriada.

Implante Tapered Screw-Vent com o suporte multifuncional que pode servir para transferência de moldagem e pilar provisório.



Carga imediata

Immediate and Early Loading of Hydrothermally Treated, Hydroxyapatite-Coated Dental Implants: 2-Year Results from a Prospective Clinical Study⁴

Simmons DE, Palaiologou A, Teitelbaum AG, Billiot S, Popat LJ, Maney P. J. Oral Implantol 2016; 24(1): 17-25.

Objetivo

- Avaliar o resultado dos implantes Tapered Screw-Vent revestidos com MP-1 HA colocados antes de 3 a 6 meses.

Métodos

- Os implantes do grupo A (n = 23) foram colocados no dia da cirurgia e os implantes do Grupo B (n = 19) foram colocados 3 semanas após a cirurgia.

Resultados

- A taxa de sobrevivência do Grupo A foi de 100% (n = 23/23). O Grupo B teve uma falha, com uma taxa de sobrevivência de 94,7% (n = 18/19).
- Após dois anos em função, foi reportada uma perda média de massa óssea de 0,81 + 0,59 mm no Grupo A e de 0,70 + 0,41 mm no Grupo B.

Conclusões

- Neste estudo, os implantes Tapered Screw-Vent revestidos com MP-1 HA foram clinicamente previsíveis quando restaurados em oclusão imediatamente ou no prazo de três semanas após a colocação do implante.

Implantes Tapered Screw-Vent com superfície seletiva de transição dupla MP-1 HA.



Torque de inserção do implante

Histologic and Biomechanical Evaluation of the Effects of Implant Insertion Torque on Peri-Implant Bone Healing⁵

Consolo U, Travaglini D, Todisco M, Trisi P, Galli S. J Craniofac Surg. 2013; 24: 860-865.

Objetivo

- Avaliar, a nível histológico e biomecânico, a cicatrização óssea peri-implantar à volta dos implantes colocados com torque elevado após um follow-up de 8 e 12 semanas.

Métodos

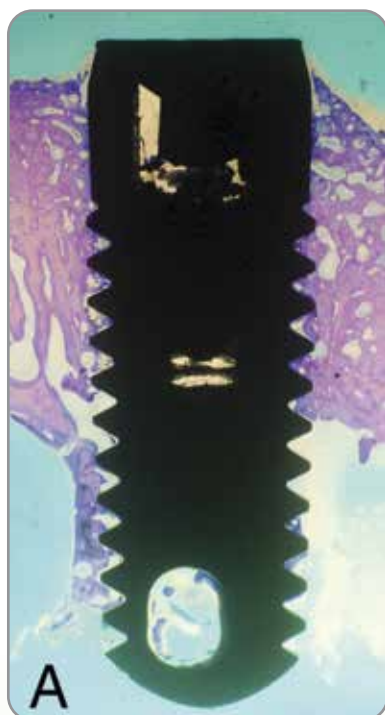- Foram colocados 12 implantes no total na extremidade inferior da mandíbula de 2 ovelhas. Em cada ovelha, foram colocados 3 implantes com torque reduzido (25 Ncm, grupo LT) como controlo, e foram colocados 3 implantes com torque de inserção elevado (torque máximo, grupo HT).
- As ovelhas foram sacrificadas após 8 e 12 semanas de cicatrização e os implantes foram examinados quanto ao torque de remoção, análise da frequência da ressonância e análise histológica.

Resultados

- O torque de inserção médio no grupo LT foi de 24 Ncm e no grupo HT foi de 105,6 Ncm.
- Os valores médios do torque de inserção para implantes LT foram de 159,5 e 131,5 Ncm após 8 e 12 semanas, respetivamente, e para os HT foram de 140 e 120 Ncm às 8 e 12 semanas, respetivamente.

Conclusões

- Um elevado torque de inserção de implantes não induz reações adversas no osso cortical e não conduz a falha do implante na mandíbula das ovelhas.



Implante Tapered Screw-Vent às 12 semanas com osso em contacto próximo com as porções correspondentes à rosca e ao colo.⁴

Estabilidade secundária

Contacto osso-implante

Bone-to-Implant Apposition with Machined and MTX Microtextured Implant Surfaces in Human Sinus Grafts⁶

Trisi P, Marcato C, Todisco M. Int J Periodontics Restorative Dent 2003; 23(5): 427-437.

Objetivo

- O objetivo deste estudo foi a documentação histológica do efeito de duas superfícies de implante diferentes na percentagem de aposição osso-implante alcançada com implantes colocados em enxertos no seio em humanos.

Métodos

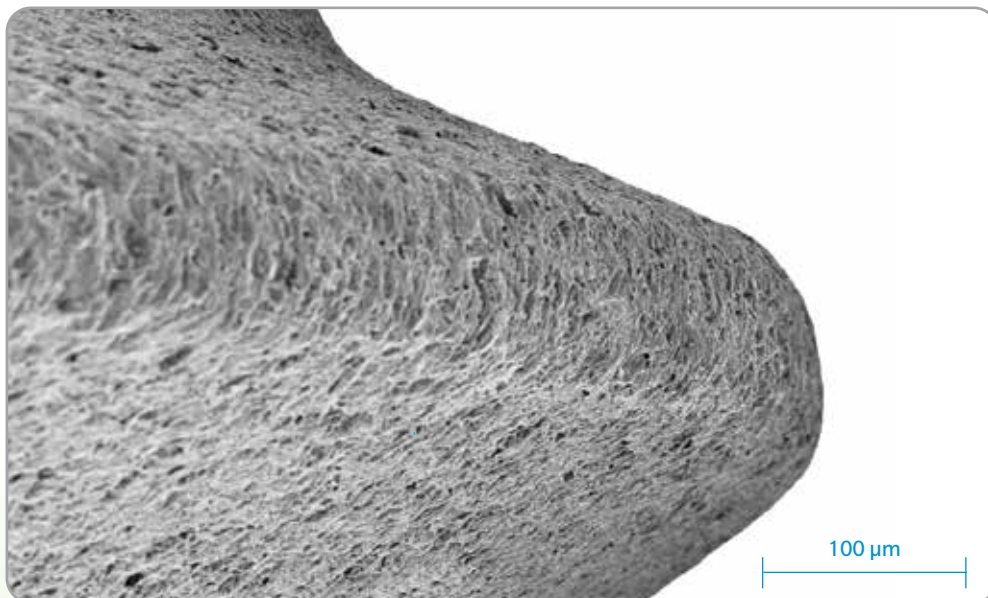
- Foi programado um aumento do seio do maxilar com enxerto em nove voluntários saudáveis, em preparação para a colocação tardia de implantes.
- Cada microimplante foi preparado longitudinalmente com duas topografias de superfície diferentes: mecanizada num lado e microtexturizada MTX no outro.

Resultados

- A análise histológica revelou que a aposição osso-implante média foi significativamente superior na superfície MTX (72,31% +/- 17,76%) comparativamente às superfícies mecanizadas (38,01% +/- 19,32%).

Conclusões

- A superfície microtexturizada MTX conseguiu alcançar um nível significativamente superior de osteointegração em relação à superfície de titânio mecanizada.
- O tempo de cicatrização entre o enxerto e colocação do implante e a localização do implante não teve impacto estatístico na percentagem de aposição osso-implante.



Superfície MTX num implante Tapered Screw-Vent.

Resultados da mandíbula e maxilar

Prospective Clinical Evaluation of 835 Multithreaded Tapered Screw-Vent Implants: Results After Two Years of Functional Loading⁷

Khayat PG, Milliez SN. J. Oral Implantol 2007; 34: 225-31.

Objetivo

- Avaliar prospectivamente as taxas de sobrevivência e de sucesso de implantes cónicos com múltiplas roscas durante 2 anos de carga funcional em humanos.

Métodos

- Foram colocados 835 implantes no total (implantes Tapered Screw-Vent, Zimmer Biomet Dental) com diâmetros de 3,7 mm (9%), 4,7 mm (76%) e 6,0 mm (15%) em 328 pacientes utilizando um protocolo de carga de uma única etapa.
- Os implantes foram restaurados com próteses variadas e monitorizados durante 2 anos de carga funcional.

Resultados

- A sobrevivência cumulativa do implante foi de 99,4% (n = 835). As diferenças entre os implantes mandibulares (99,0%, n = 408) e maxilares (99,8%, n = 427) não foram estatisticamente significativas ($P > 0,20$). Cinco implantes foram perdidos durante o período de cicatrização e removidos antes da carga.
- O sucesso cumulativo do implante foi de 98,6% (n = 835). As diferenças entre os implantes maxilares (98,6%) e mandibulares (98,8%) não foram estatisticamente significativas ($P > 0,20$).
- As taxas de sucesso por diâmetro de implante foram de 98,6% (3,7 mm), 98,4% (4,7 mm) e 100% (6 mm).

Conclusões

- Após 2 anos de carga funcional, as taxas de sobrevivência e de sucesso para implantes cónicos com múltiplas roscas colocados num protocolo não submerso igualaram ou ultrapassaram as dos controlos históricos de implantes de rosca simples e paredes lisas.
- Neste estudo, as taxas de sobrevivência e de sucesso de implantes Tapered Screw-Vent foram comparáveis no maxilar e na mandíbula quando utilizados num protocolo de carga de uma única etapa.



Os hexágonos internos com 1,5 mm de profundidade protegem o parafuso de retenção da carga excessiva.

Estabilidade na interface do pilar

Conexão Friction-Fit

The Evolution and Evaluation of an Interference-Fit Implant Interface⁸

Binon PP. Postgraduate Dent 1996; 3: 3-13.

Objetivo

- O objetivo deste estudo foi avaliar o assentamento do pilar, as discrepâncias da interface implante/pilar e o desvio rotacional dos sistemas hexagonais de Friction-Fit.

Métodos

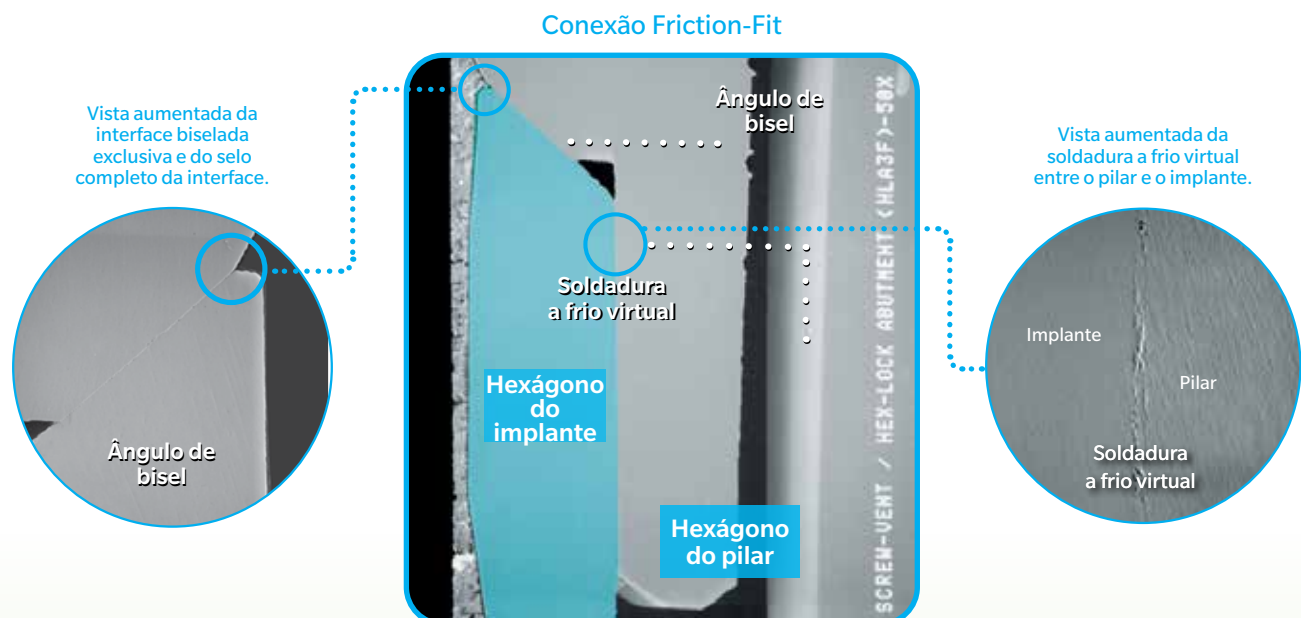
- Os implantes foram avaliados quanto ao movimento rotacional e proximidade de contacto hexagonal, à adequação do selo da interface implante-pilar e à consistência de mecanização das ligações hexagonais do pilar e do implante.
- Os componentes disponíveis são contrastados com componentes que estavam inicialmente disponíveis na evolução desta interface Friction-Fit.

Resultados

- A liberdade de rotação foi de 0 graus para implantes Screw-Vent[®] quando totalmente apertados com um torque de 30 Ncm.
- A liberdade de rotação (desvio) foi de 0,4 graus para implantes Screw-Vent com aperto mínimo com os dedos.

Conclusões

- As superfícies biseladas de assentamento do implante/pilar a 45 graus dos implantes Screw-Vent estão em estreito contacto sem qualquer espaço visível na interface.



Conexão Friction-Fit patenteada com ângulo de bisel e soldadura a frio virtual que se forma entre o sistema de implante hexagonal interno e de pilar.

Resultados a longo prazo

Carga imediata

A 10-Year Retrospective Clinical Evaluation of Immediately Loaded Tapered Maxillary Implants⁹

Harel N, Piek D, Livne S, Palti A, Ormianer Z. Int J Prosthodont 2013; 26: 244-249.

Objetivo

- Comparar os efeitos da carga imediata e da carga tardia na perda de crista óssea peri-implantar à volta de implantes maxilares após funcionamento a longo prazo ao longo de 10 anos.

Métodos

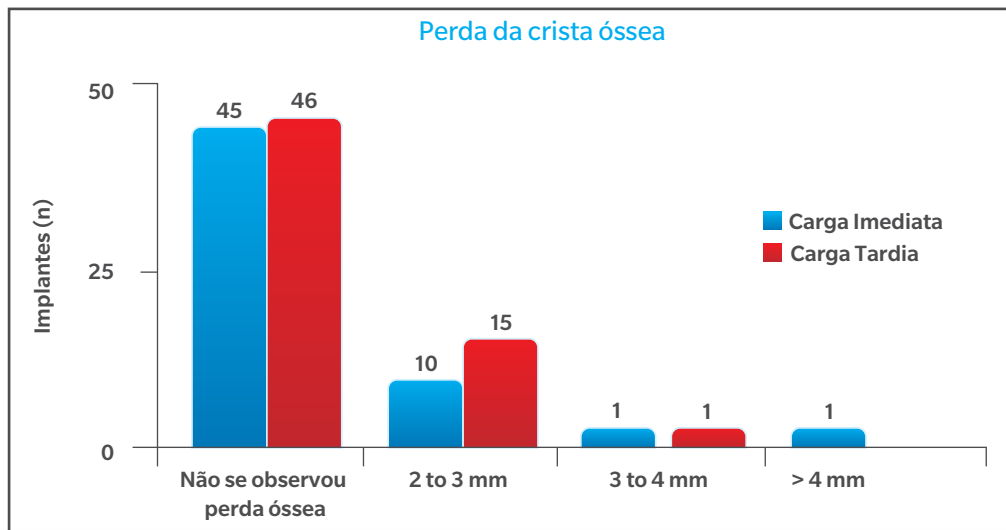
- Foi realizada uma revisão retrospectiva de processos clínicos para avaliar os resultados de 110 implantes cónicos com múltiplas roscas colocados para o tratamento de um ou mais dentes em falta e/ou irrecuperáveis no maxilar de 23 pacientes.
- Os implantes foram atribuídos à base de dados de carga imediata ou de carga tardia de acordo com o tempo de carga.

Resultados

- Após um follow-up médio de 111 meses no grupo de carga tardia e 119 meses no grupo de carga imediata, a sobrevivência cumulativa foi de 99,09% (carga tardia = 98,11%, carga imediata = 100%).
- Não se observou perda óssea em 83,49% dos implantes sobreviventes.
- As taxas de sucesso cumulativas foram de 100% para o grupo de carga imediata e de 98,11% para o grupo de carga tardia.

Conclusões

- Os implantes maxilares de carga imediata apresentaram resultados a longo prazo comparáveis aos implantes maxilares de carga tardia.



Perda comparável de crista óssea observada na carga imediata e na carga tardia de implantes.⁹

Manutenção a nível ósseo

Long-Term Clinical Evaluation of Tapered Multi-threaded Implants: Results and Influences of Potential Risk Factors¹⁰

Ormianer Z, Palti A. J. Oral Implantol 2006; 32: 300-307.

Objetivo

- Avaliar o desempenho a longo prazo de implantes Tapered Screw-Vent colocados em pacientes com uma série de variáveis clínicas potencialmente comprometedoras.

Métodos

- Participaram no estudo sessenta pacientes tratados com 218 implantes, e cada caso incluía um ou mais potenciais fatores de risco associados a taxas mais elevadas de falha do implante, perda óssea peri-implantar ou complicações clínicas na literatura dentária: implantes curtos (23%), condições de comorbidade (25%), implantes maxilares (61%), carga imediata (88,5%), colocação em cavidades de extração (91%) e edentulismo parcial (97%). Os implantes foram restaurados com próteses variadas.
- O follow-up clínico médio foi de 67,5 (amplitude: 1-94) meses para implantes e 60 (amplitude: 15-74) meses para próteses.

Resultados

- As taxas de sobrevivência cumulativas foram de 98,2% para implantes e 96,3% para próteses após 5 anos de carga clínica.
- Não foi observada perda óssea peri-implantar marginal em 98% dos implantes.

Conclusões

- Os implantes Tapered Screw-Vent podem ser utilizados com um elevado grau de previsibilidade com reduzida ou nenhuma perda óssea, mesmo na presença dos potenciais fatores de risco detalhados neste estudo.
- As preocupações com a possibilidade de o design dos implantes cónicos ser mais propenso à perda da crista óssea do que o design cilíndrico não são sustentadas pelos resultados deste estudo.

TSV-MTX



TSV-MP-1® HA



A família de implantes Tapered Screw-Vent inclui opções de superfície e de revestimento.

Taxas de sobrevivência

The Use of Tapered Implants in the Maxillae of Periodontally Susceptible Patients: 10-Year Outcomes¹¹

Ormianer Z, Palti A. Int J Oral Maxillofac Implants 2012; 27: 442-448.

Objetivo

- Avaliar retrospectivamente a eficácia a longo prazo da terapia de implantes dentários em pacientes com suscetibilidade a doença periodontal.

Métodos

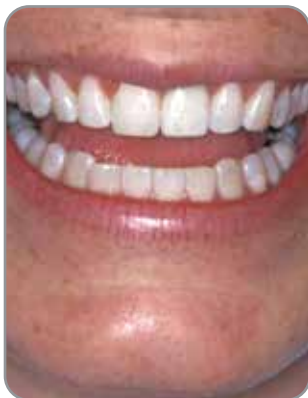- Foi realizada uma revisão de processos clínicos em consultório privado para identificar sujeitos parcialmente dentados tratados com restaurações suportadas por implantes que tenham sido monitorizados anualmente durante 9,5 anos no mínimo.
- Os pacientes foram atribuídos a um grupo periodontal ou a um grupo de controle de acordo com o seu histórico clínico.

Resultados

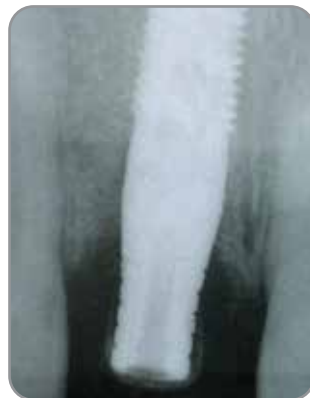- As taxas de sobrevivência cumulativas a 10 anos foram de 99,3% (n=137/138) para implantes periodontais e 100% (n=35/35) para implantes de controle. Ocorreu a falha de um implante antes da carga no grupo periodontal.
- A maioria dos implantes sobreviventes não teve perda óssea (n=109/172, 63,4%).

Conclusões

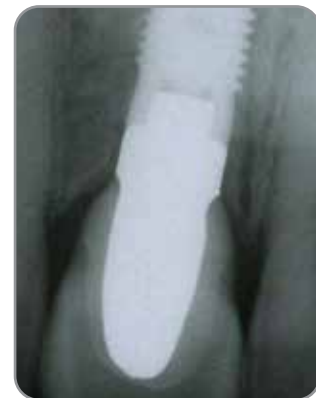- A sobrevivência dos implantes Tapered Screw-Vent não foi afetada pela presença de doença periodontal, mas resultou em perda óssea no coorte apresentado no presente estudo retrospectivo.



Restauração final



Raio-X na restauração final



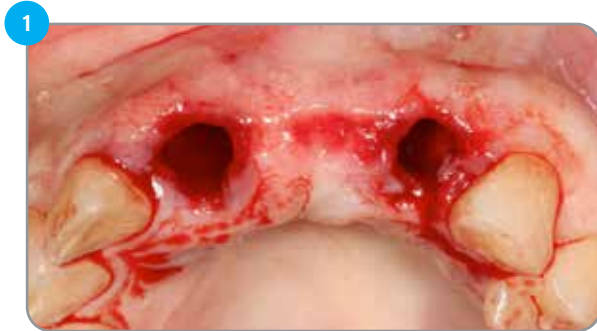10 anos de follow-up revelaram inexistência de perda óssea

No caso supra, os implantes Tapered Screw-Vent demonstraram desempenho e resultados estéticos a longo prazo.

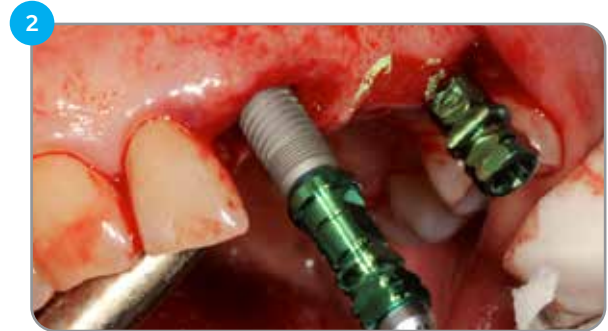Fonte: Imagens clínicas - Dr. Daulton Keith, D.D.S., F.I.C.D

Estudo de caso

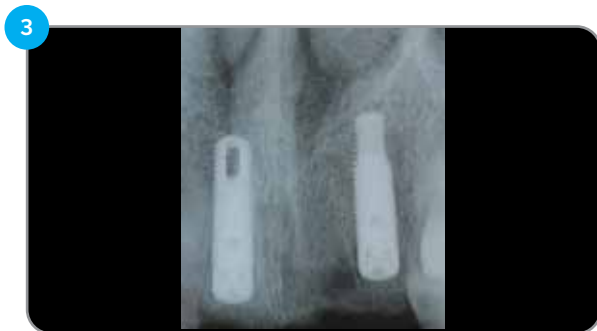Colocação imediata de implantes dentários TSVT



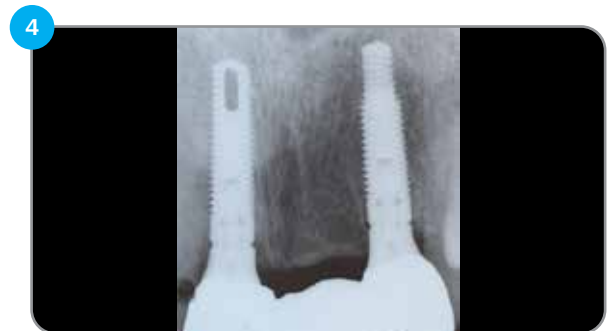Vista clínica pré-operatória das cavidades de extração do incisivo.



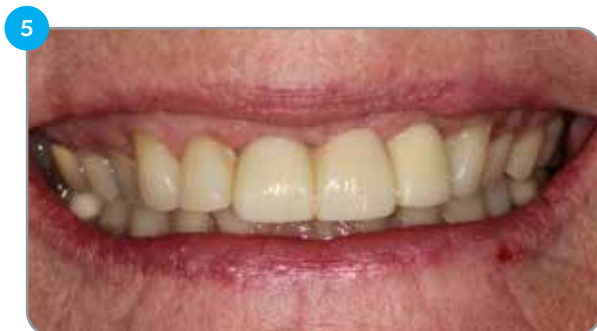Implantes TSVT (4,1 mm x 16 mm) com suportes encaixados enroscados nas cavidades de extração preparadas.



Vista radiográfica no momento da colocação com parafusos de fecho cirúrgicos encaixados.



Radiografia um ano após a colocação com níveis de osso marginal estáveis à volta dos implantes TSVT.



Vista clínica do resultado estético um ano após a restauração.

Fonte: Imagens do caso - Dr. Suheil M. Boutros, Bloomfield Hills, Michigan

Referências

1. Rosenlicht JL. Advancements in soft bone implant stability. *West Indian Dent J* 2002; 6: 2-7.
2. El Chaar E, Bettach R. Immediate placement and provisionalization of implant-supported, single-tooth restorations: a retrospective study. *Int J Periodontics Restorative Dent* 2011; 31: 409-419.
3. Siddiqui A, O'Neal R, Nummikoski P, Pituch D, Ochs M, Huber H, Chung W, Phillips K, Wang IC. Immediate loading of single-tooth restorations: one-Year prospective results. *J Oral Implantol* 2008; 34: 208-218.
4. Simmons DE, Palaiologou A, Teitelbaum AG, Billiot S, Popat LJ, Maney P. *J Oral Implantol* 2016; 24(1): 17-25.
5. Console U, Travaglini D, Todisco M, Trisi P, Galli S. Histologic and biomechanical evaluation of the effects of implant insertion torque on peri-implant bone healing. *J Craniofac Surg.* 2013; 24: 860-865.
6. Trisi P, Marcato C, Todisco M. Bone-to-implant apposition with machined and MTX microtextured implant surfaces in human sinus grafts. *Int J Periodontics Restorative Dent* 2003; 23(5): 427-437.
7. Khayat PG, Milliez SN. Prospective clinical evaluation of 835 multithreaded Tapered Screw-Vent Implants: results after two years of functional loading. *J Oral Implantol* 2007; 34: 225-31.
8. Binon PP. The evolution and evaluation of two interference-fit implant interfaces. *Postgraduate Dent* 1996; 3: 3-13.
9. Harel N, Piek D, Livne S, Palti A, Ormianer Z. A 10-Year retrospective clinical evaluation of immediately loaded tapered maxillary implants. *Int J Prosthodont* 2013; 26: 244-249.
10. Ormianer Z, Palti A. Long-Term clinical evaluation of tapered multi-threaded implants: results and influences of potential risk factors. *J Oral Implantol* 2006; 32: 300-307.
11. Ormianer Z, Palti A. The use of tapered implants in the maxillae of periodontally susceptible patients: 10- Year Outcomes. *Int J Oral Maxillofac Implants* 2012; 27: 442-448.



Contacte-nos através do número 800-827-836 ou visite o site

zimmerbiometdental.pt

Zimmer Biomet Dental
Sede Mundial
4555 Riverside Drive
Palm Beach Gardens, FL 33410
Tel.: +1-561-776-6700
Fax: +1-561-776-1272

Biomet 3i Dental Ibérica S.L.U.
WTC Almeda Park, Ed. 4, Planta 2ª
C/Tirso de Molina, 40
08940, Cornellà de Llobregat
Espanha
Atención al cliente: 800-827-836
Fax para pedidos: +34-93-445-81-36
3iesb.pedidoses@zimmerbiomet.com

Salvo indicação em contrário, conforme aqui mencionado, todas as marcas comerciais são propriedade da Zimmer Biomet e todos os produtos são fabricados por uma ou mais subsidiárias da divisão dental da Zimmer Biomet Holdings, Inc. e comercializados e distribuídos pela Zimmer Biomet Dental e pelos seus parceiros de comercialização autorizados. Para obter informações adicionais sobre os produtos, consulte os rótulos individuais dos produtos ou as instruções de utilização. Os produtos podem não estar disponíveis ou autorizados em todos os países/regiões. Este material destina-se apenas a profissionais médicos e não constitui um parecer ou recomendação médicos. É proibida a distribuição a qualquer outro destinatário. Este material não pode ser copiado ou reproduzido sem o expresse consentimento escrito da Zimmer Biomet Dental. ZB0728PT REV A 09/19 ©2019 Zimmer Biomet. Todos os direitos reservados.

